BOLETIM
DO
SANATÓRIO SÃO LUCAS

FUNDAÇÃO PARA O PROGRESSO DA CIRURGIA

Rua Pirapitinguí, 80 — São Paulo, Brasil

VOL. XXII AGÔSTO DE 1960 N.º 2

Sumário:

Pág.

Os *casos vêm aos pares* — A propósito de câncer papilífero do ovário e de "ulcus sine ulcus" do duodeno — Dr. EURICO BRANCO RIBEIRO 19

Sanatório São Lucas — Movimento Cirúrgico 32

Boletim do Sanatório São Lucas

Suplemento de

"ANAIS PAULISTAS DE MEDICINA E CIRURGIA"

Editado sob a direção do

Dr. CLODOMIRO PEREIRA DA SILVA

pelo

SANATÓRIO SÃO LUCAS

FUNDAÇÃO PARA O PROGRESSO DA CIRURGIA

Diretor

Dr. EURICO BRANCO RIBEIRO

✦

Órgão oficial da Sociedade Médica São Lucas

Rua Pirapitinguí, 80, Caixa Postal, 1574 — São Paulo, Brasil

DIRETORIA — Exercício de 1960/1961

Presidente
Dr. Paulo G. Bressan

Vice-Presidente
Dr. Enrico Ricco

Primeiro Secretário
Dr. Eurico Branco Ribeiro

Segundo Secretário
Dr. José Saldanha Faria

Primeiro Tesoureiro
Dr. Luís Branco Ribeiro

Segundo Tesoureiro
Dr. Cesário Tavares

Bibliotecário
Dr. Moacyr Boscardin

Conselho Consultivo:
Dr. Waldemar Machado
Dr. Adalberto Leite Ferraz
Dr. Roberto Deluca
Dr. João Noel von Sonnleithner
Dr. Nelson Campanile

BOLETIM
DO
SANATÓRIO SÃO LUCAS
FUNDAÇÃO PARA O PROGRESSO DA CIRURGIA

VOL. XXII AGÔSTO DE 1960 N.º 2

Os casos vêm aos pares(*)

A propósito de câncer papilífero do ovário e de "ulcus sine ulcus" do duodeno

Dr. Eurico Branco Ribeiro
Diretor do Sanatório São Lucas

Existe em Medicina um ditado que afirma: "os casos raros aparecem em série". Talvez se possa expressar de maneira mais fiel essa tendência de se agruparem os casos não muito comuns, dizendo-se mais modestamente: "os casos vêm aos pares". Isso não impede que outros pares se juntem ao primeiro para formar uma série. Demais essa sentença apresenta atrativos que a recomendam para título de uma palestra...

Se veio à nossa mente foi porque uma série — e aqui já é mesmo uma série — de pares de coincidências clínico- cirúrgicas veio nos dar a oportunidade de agrupá-los para esta apresentação, de maneira que possa versar sôbre assuntos bem diferentes, despertando a atenção de maior número de interessados.

O registro do primeiro par de casos semelhantes que nos dão justificativa para o título escolhido ocorreu em uma única sessão operatória, em que tivemos a oportunidade de intervir em duas pacientes portadoras de cistocele. Êsse fato em si não chamaria a atenção se tivesse sucedido em um serviço especializado de Ginecologia, em que uma série dêles poderia ter sido levada à mesa operatória no mesmo dia por um só cirurgião. Mas, em nosso Serviço, que é um serviço de Cirurgia Geral, em que raramente aparece um caso de cistocele, naturalmente que a coincidência chamou a atenção dos participantes da equipe que estava de serviço.

(*) Palestra feita na Regional de Dracena da Associação Paulista de Medicina em 14 de agôsto de 1960.

No mesmo dia, outra coincidência curiosa ocorreu, agora não mais na sala de operações, mas no consultório: ali estiveram, uma imediatamente após a outra, duas clientes que operaramos a 16 e 15 anos atrás de carcinoma papilífero do ovário. Vale a pena recordar êsses dois casos, não só pela longa sobrevida das pacientes, como ainda por certos aspectos clínicos de cada um deles, senão mesmo pela natureza das lesões que ambos apresentavam.

Vejamos, em resumo, o caso mais antigo:

J. Z., de 47 anos, casada, espanhola, branca, residente na cidade de São Paulo. Em março de 1944, após crise dolorosa no epigástrio, teve icterícia passageira e processo pulmonar febril, que evoluiu para um pleuriz seroso e para uma flebite do membro inferior esquerdo. Examinando-a em 18 de abril de 1944, encontramos um volumoso tumor duro, globoso, pouco móvel, indolor, situado no quadrante inferior esquerdo do abdome, subindo até a linha umbilical. Ao toque, verificamos que tinha conexão com o útero e fazia saliência na vagina. O exame radiológico então realizado mostrou ainda pequeno derrame pleural à direita. Ainda não estava refeita de sua crise infecciosa quando passou a sentir dores no baixo ventre, acompanhadas de obstipação intestinal renitente, motivo por que nos procurou.

Apresentava-se pálida, pulso rápido, acusando dôr bastante intensa no abdome inferior à esquerda: contava que a crise dolorosa tivera início abrupto, seguido de vômitos. Nessas condições, diante da possibilidade de uma torção de ciste do ovário, uma intervenção cirúrgica se impunha, a despeito da mal curada pleurizia e persistente flebite do membro inferior esquerdo. A operação foi realizada no Sanatório São Lucas a 12 de junho de 1944. Tivemos como auxiliar de campo o dr. Waldemar Machado e usamos a raqueanestesia com Scurocaina a 5%. Encontramos um enorme tumor do ovário esquerdo, que se rompeu ao ser mobilizado, dando vazão a substância mucosa. A ciste estava prêsa à alça sigmóide e ao ligamento largo, mostrando-se muito friável, o que dificultou a sua extirpação. O abdome foi lavado com soro glicosado, depois de examinado, não se tendo encontrado, à palpação, cálculos na vesícula biliária. A ciste continha cêrca de dois litros de líquido, a sua parede era parcialmente lisa, parcialmente constituída de formações fungosas, friáveis, de cor rósea, com pequenas cavidades; o exame microscópico evidenciou uma neoplasia formada por estruturas glandulares atípicas, de caráter infiltrante, formando em certas partes numerosas saliências papilares. O diagnóstico firmado pelo dr. Juvenal Ricardo Mayer foi o de adenocarcinoma papilífero do ovário.

Ao ato cirúrgico seguiu-se uma série de radioterapia profunda do abdome inferior. A paciente teve nova crise dolorosa no hipocôndrio direito em janeiro de 1945, quando ainda apresentava edema residual na perna esquerda, que não tinha de todo desaparecido em janeiro de 1945. Em 1949, manifestou-se erisipela na perna esquerda. Pouco depois, voltava ao seu estado normal o membro inferior esquerdo. Agora vinha ao consultório, 16 anos após a operação, a fim de acompanhar o marido, que necessitava de uma consulta. Estava passando muito bem.

O outro caso, que revimos logo a seguir, teve evolução mais acidentada. Ei-lo, em resumo:

J. M., 19 anos, casada, branca, lituana, residente em São Paulo. Apresentou-se à consulta em 14 de maio de 1945, contando que estava em tratamento de amebiase e passou a ter dores mais intensas no baixo ventre, motivo porque vinha para exame ginecológico. Fôra operada de apendicite dois anos antes, em outro serviço, contando que a intervenção tinha sido demorada e difícil. Estava casada a 11 meses e não havia engravidado. Regras descendo normalmente, com ligeiras cólicas. O exame mostrou reação dolorosa no baixo ventre, mais à direita, onde se palpava e se tocava um tumor anexial direito com cêrca de 8 centímetros de diâmetro, com pequenas lobulações, bem palpadas através do fundo de saco lateral direito da vagina. Para esclarecimento do diagnóstico, pedimos uma salpingografia, feita pelo dr. J. M. Cabello Campos, cujo relatório assinala um útero de aspecto normal, uma trompa esquerda longa e ligeiramente dilatada na porção distal, com plena permeabilidade, e uma trompa direita recalcada para cima, com pequena dilatação ampular.

Tendo-se pensado em salpingite de origem marital — a história clínica assinalava também uma crise de cistite depois do casamento — fez-se a administração de penicilina, sem qualquer benefício.

Novo exame realizado em 5 de junho mostrou a formação de ascite, pelo que se resolveu intervir. A operação foi realizada em 8 de junho de 1945, sob anestesia venosa pelo tionembutal, atuando como auxiliar de campo o dr. Moacyr Boscardin. Do abdome foi retirado um total de três litros de líquido ascítico, encontrando-se um tumor gelatinoso no ovário direito, com aspecto de cacho de

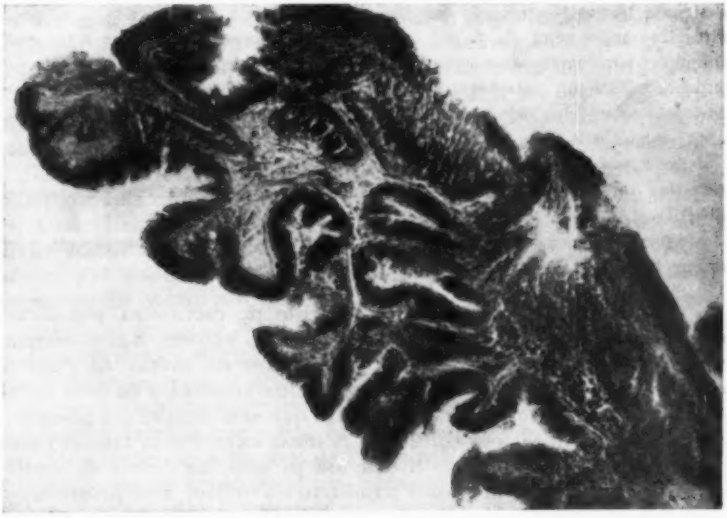

Aspecto da ciste papilífera do ovário no caso de J. M.

uva, havendo formações metastáticas à volta do útero e disseminadas pelo epiploon. A remoção dos tecidos comprometidos foi feita subtotalmente, tal a sua extensão. Os anexos direitos foram retirados apenas parcialmente.

O exame do material retirado revelou tratar-se de "carcinoma papilífero do ovário" (dr. Juvenal Ricardo Mayer). Após um decurso posoperatório silencioso foi feita a radioterapia que o caso impunha.

Em 6 de agôsto de 1945, o toque ginecológico mostrava pequeno nódulo residual no Douglas, à direita, que já não se palpou em exame feito em 12 de novembro. Mas apesar disso, iniciou-se então uma segunda série de radioterapia. Pouco mais de um ano mais tarde, em 9 de dezembro de 1946 o exame ginecológico mostrava a existência de tumor anexial esquerdo, de volume igual ao do útero, sendo aplicada uma nova série de radioterapia, com o que houve regressão para aparecer novo surto de desenvolvimento em setembro de 1947. A 9 de outubro de 1947 foi feita nova laparotomia, encontrando-se comprometido o ovário esquerdo, que então também foi extirpado. Uma quarta série de radioterapia seguiu-se a essa intervenção. A isso sucedeu um período longo de lactência, durante o qual a paciente sofreu de perturbações vesicais conseqüentes à radioterapia. Novos sinais de recidiva surgiram em meados de 1952, quando se podia perceber ao toque um tumor irregular sôbre a parede da bexiga e envolvendo o útero. Uma cistografia não mostrou comprometimento da bexiga. Realizamos, por isso, uma última intervenção em 29 de julho de 1952, sob anestesia geral com eter e ciclopropana, tendo como auxiliar o dr. João von Sonnleithner. Encontramos um tumor piriforme, de polo maior voltado para a direita e para cima e de polo menor metido na cavidade pélvica, à esquerda. Ao descolar êsse tumor, houve a vazão de líquido amarelado com grumos de substância gordurosa. Havia intensas aderências ao útero e à bexiga, que foram desfeitas, tendo-se penetrado no ligamento largo do lado direito. A peça cirúrgica media cêrca de 8 por 12 centímetros, apresentando duas lojas com formações papilíferas. Êsse aspecto nos fêz pensar que essa reincidência se tivesse processado em um paraovário existente no ligamento largo direito. O exame histopatológico feito pelo prof. Carmo Lordy confirmou tratar-se de carcinoma cístico papilífero.

Desde essa operação, não mais se manifestaram sinais da moléstia. A paciente tem sido revista de tempos a tempos e o exame ginecológico tem sido sempre negativo.

Agora veio à consulta por uma crise de amebiáse intestinal, comprovada pelo exame de fezes.

Êsses dois casos felizes de tratamento de carcinoma papilífero do ovário vêm confirmar a opinião de alguns autores, que conferem uma certa benignidade a êsse tipo de câncer do ovário, no qual a cirurgia associada à radioterapia pode obter resultados os mais satisfatórios. Entretanto, a literatura mostra que nem sempre nos podemos guiar por tão auspicioso conceito. A nossa experiência também nos autoriza a ser cuidadoso no firmar um prognóstico diante da verificação de um caso de carcinoma papilífero do ovário. Êsse prognóstico depende de fatôres vários e nem sempre pode ser estabelecido, diante da margem de reservas que o diagnóstico de câncer impõe.

Costumam os autores dividir os tumores papilíferos do ovário em benignos e malignos. Essa divisão poderá ter as suas razões, mas devemos ter em mente que um tumor papilífero, pela sua própria apresentação proliferativa, é potencialmente um tumor a caminho da malignidade, qualquer das suas formações podendo, de uma hora para outra, adquirir característicos de malignidade. Disso decorre a possibilidade de o exame histológico, que geralmente não é feito de molde a abranger a totalidade do tumor, em cortes seriados, não ter apanhado uma porção em que a proliferação desordenada e a invasão do estroma por elementos celulares atípicos e irregulares já se tenha processado. Assim, em muitos casos não se poderá aventurar a afirmar a benignidade do tumor só pelo aspecto de algumas preparações histopatológicas. Ao demais, se o tumor é já de certo volume, é tanto mais provável a sua tendência à malignidade. O prognóstico terá de ser, por certo, reservado.

Muitas vêzes o cirurgião está diante de um cistoma em que as formações papilíferas ocupam pequena área. O exame microscópico mostra que não há desordem celular nessa pequena área. O prognóstico será, forçosamente, favorável, mas se o ovário contralateral não fôr ao mesmo tempo estirpado, tempos depois êle aparece com lesão do mesmo tipo, indicando que a reconhecida tendência de formação de tumor idêntico no ovário restante deve ser cortada radicalmente pela ooforectomia bilateral, com o sacrifício de um ovário aparentemente são, a despeito, muita vez, de tratar-se de paciente que ainda não chegou à menopausa ou de paciente que apenas está ultrapassando a menarca.

Por aí se vê como é difícil não apenas o estabelecimento de um prognóstico, mas ainda a própria conduta do cirurgião no ato operatório, quando se depara com uma ciste papilífera em mulher jovem, às vêzes intensamente desejosa de ter filhos. Em tal eventualidade, sente-se o cirurgião autorizado de sacrificar também o ovário do outro lado? Não é preferível correr o risco do comprometimento futuro do ovário restante do que deixar desesperançosa e permanentemente desiludida uma candidata à maternidade? O aconselhável, em nosso ponto de vista, é deixar de intervir sôbre o ovário aparentemente indene, controlando a paciente com exames ginecológicos periódicos, para indicar a reintervenção diante da primeira suspeita de comprometimento do ovário restante.

Quando, porém, a evidência de processo canceroso se manifesta no ato operatório, o sacrifício do outro ovário, mesmo se não apresenta indício de lesão, torna-se obrigatório. Tal conselho aparece em desacôrdo com a conduta que tivemos num dos casos atrás referidos. O que ocorreu naquele caso é que não pensávamos em estar realizando uma intervenção curativa, mas simplesmente nos parecia que a nossa intervenção estava sendo paliativa, tanto que não retiramos todos os tecidos comprometidos, extensos e numerosos eram os brotos peritoniais existentes. A radioterapia reiterada deu provisòriamente conta

dêles até que a molestia se apresentou no outro ovário, exigindo nova operação. Êsse caso de repetida associação da cirurgia com a radioterapia vem confirmar a afirmativa a tempos lançada por um dos luminares da Clínica Mayo, diante de um caso ali observado, em que se obteve a cura de uma portadora de carcinoma papilífero do ovário, com remoção sucessiva de extensos brotos peritoniais, após vários anos de luta persistente, depois dos quais não mais se reproduziu o tumor. Agora, oito anos depois da nossa última intervenção, podemos dizer que o exemplo registado nos Collected Papers da Clínica Mayo teve outro semelhante em nossas mãos.

Apesar dêles, entretanto, a euforia de um prognóstico favorável não pode ser sempre lançada. Outro fatôres devem merecer a nossa atenção no firmar nossa opinião sôbre determinado caso. Entre êles deve-se lembrar a idade da paciente. É sabido que o câncer progride mais violentamente nos indivíduos jovens. E isso também é verdade quanto ao carcinoma papilífero do ovário. Nós tivemos o dissabor de operar e acompanhar em rápida evolução letal um caso em menina de 14 anos de idade. Isso não quer dizer, de maneira irremovível, que todo caso em pessoa jovem evolua sempre no pior sentido e a prova disso está na observação da nossa enferma operada a primeira vez aos dezenove anos de idade.

Em conclusão, os tumores papilíferos do ovário, se já não são malígnos, têm potencialidade cancerosa; o sacrifício de um ovário indene pode ser evitado em determinadas condições; o tratamento cirúrgico associado à radioterapia e hoje aos citolíticos deve ser renovado diante da reincidência mesmo reiterada da moléstia.

* * *

Outro par de doentes veio chamar a nossa atenção para um interessante problema da cirurgia gástrica. É que, com poucos dias de intervalo, tivemos a oportunidade de operar dois antigos portadores de úlcera duodenal, com exames radiológicos evidenciando, iniludìvelmente, um nicho bulbar e nos quais, entretanto, não encontramos a lesão assinalada nem outra manifestação orgânica por conta da qual corressem os sintomas apresentados pelos pacientes.

Vejamos, em resumo, êsses dois casos:

K. B., de 44 anos, casado, polonês, negociante, residente na cidade de São Paulo. Pouco menos de um ano atrás teve recrudescência de antigo sofrimento gástrico, manifestado por um surto doloroso no hipocôndio direito, pouco intenso, aparecendo às 10-11 horas e à tardinha, passando com a ingestão de alcalinos ou de leite. Um exame radiológico, feito em 7 de agôsto de 1959, trazia o seguinte diagnóstico: "úlcera duodenal (o bulho apresenta deformidade apreciável, com convergência de pregas mucosas para imagem de nicho ulceroso em sua porção

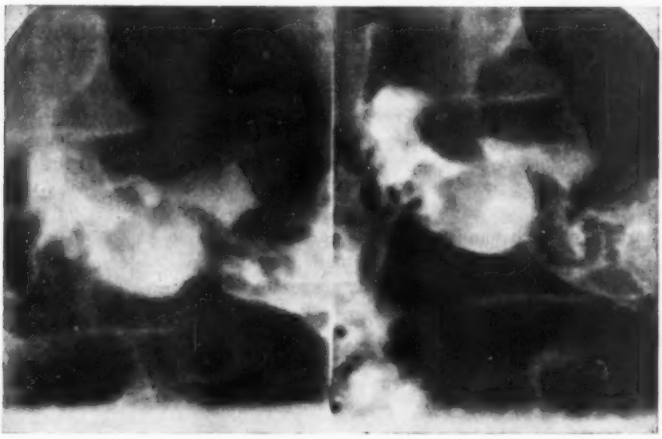

Aspecto radiológico da úlcera duodenal no caso de K. B.

média") — dr. Rubens Marcondes Pereira, do Instituto de Gastroenterologia de São Paulo. A seriografia do duodeno não deixava dúvidas sôbre a exatidão dêsse diagnóstico, conforme o provam as reproduções que ora apresentamos. Diante de tal diagnóstico, o paciente foi submetido a rigorosa dieta, que obedeceu integralmente e continuava a seguir, pois precisava alimentar-se de duas em duas horas a fim de evitar o aparecimento de asia e sensação de estômago vazio.

No dia 29 de junho, às 6 horas, começou a sentir dor forte no hipocôndrio esquerdo, repercutindo na região lombar esquerda. Internou-se no Sanatório São Lucas nessa mesma manhã, depois de ter vomitado alimentos ingeridos na véspera. O exame de urina revelou presença de numerosas hemacias (50 por campo). O diagnóstico firmado foi o de cólica renal esquerda, que cedeu imediatamente sem qualquer medicação apropriada, durante os exames a que o paciente foi submetido (dosagem de amilase, determinação da reserva alcalina, dosagem da ureia no sangue, contagem globular, exame de urina). Passada assim ràpidamente a crise que o trouxe ao hospital, voltamo-nos para o problema de sua úlcera duodenal, que muito o preocupava, pois seguia religiosamente as prescrições feitas durante a crise de agôsto de 1959, temeroso da superveniência de complicações. Pedimos, então, um exame radiológico do estômago e duodeno, não se verificando mais a presença do nicho, mas apenas uma ligeira deformidade do bulbo (dr. Geraldo de Barros). Já que estava hospitalizado, resolveu o paciente ficar livre de sua úlcera antiga, concordando no tratamento cirúrgico.

A operação foi realizada no dia 2 de julho, sob anestesia geral por via venosa, administrada pelo dr. John B. Kolb Filho; tivemos como auxiliar de campo o dr. Luís Branco Ribeiro. No ato cirúrgico verificamos um rim esquerdo ligeiramente aumentado de volume, não se palpando cálculos no seu hilo; no

duodeno não havia sinais de úlcera, mas apenas se podia perceber aumento ligeiro da musculatura ao nível da borda superior do bulbo, junto ao piloro. Diante do passado gástrico do paciente, de sua radiografia anterior, que mostrava nicho, e da última que mostrava ainda deformidade do contôrno bulbar, pareceu-nos mais acertado fazer a ressecção gastro-duodenal, certo de encontrarmos na peça, depois de aberta, os sinais de úlcera em faze de acalmia. Entretanto, terminada a intervenção, que durou 61 minutos, qual não foi a nossa surprêsa ao verificarmos que nem no duodeno nem no estômago havia o menor sinal de úlcera nem mesmo de simples cicatriz. A peça, que media 13 centímetros na pequena curvatura por 32 na grande curvatura, apresentava aspecto de completa normalidade. A porção média da parede anterior do duodeno, onde se via o nicho ulceroso na radiografia de agôsto de 1939, não mostrava nem mesmo uma depressão indicativa de processo antigo cicatrizado e revestido de mucosa. O decurso posoperatório decorreu silencioso e o doente obteve alta do hospital, com a recomendação de vigiar o seu aparelho urinário e voltar a exame à menor anormalidade.

O outro caso, operado dias depois, pode ser assim contado:

A. B., de 31 anos, casado, brasileiro, lavrador, residente em João Ramalho, neste Estado. Seu sofrimento gástrico data de 12 anos e consta de temporadas de dor no epigástrio, sensação de estômago vazio, arrotos, asia. A última crise foi provocada pela ingestão de Irgapirin e Butazolidina, em conseqüência de lombalgia. Apresentava, também, crises de diarréia, com dores abdominais ligeiras, mas tivera a cêrca de um mês cólicas mais ou menos fortes, que o induziram a vir a São Paulo para tratamento, resolvido a operar-se de úlcera duodenal, confirmada pelo dr. Alceu Carvalho Júnior em exame radiológico realizado em 27

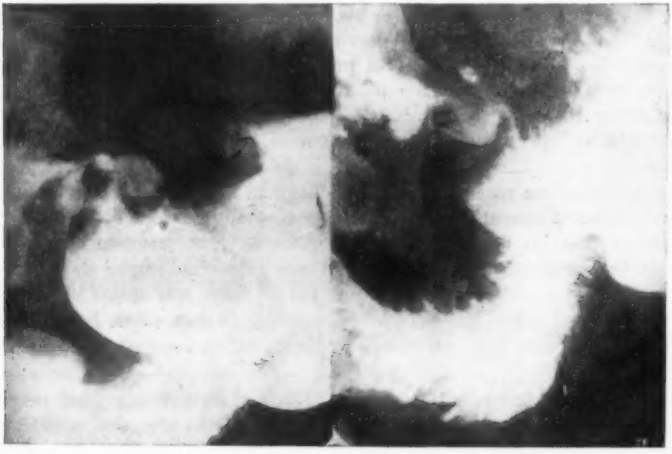

Aspecto radiológico da úlcera duodenal no caso de A. B.

de maio de 1960, em Presidente Prudente. Pedimos um exame de fezes, que foi feito em 12 de julho, não evidenciando infestação parasitária. Decidimo-nos, então, pela ressecção gástrica sem qualquer prévio tratamento da alegada êntero-colopatia crônica.

A operação foi realizada no dia 13 de julho sob anestesia venosa, durando 54 minutos e meio. Foi auxiliar de campo o dr. Luís Branco Ribeiro. Aberto o ventre por uma incisão de Lennander à direita, verificamos ligeiras aderências da vesícula ao duodeno, que, por isso, se mostrava deformado, havendo ainda um ligeiro espessamento do piloro ao lado da pequena curvatura. Terminada a operação, o exame da peça ressecada mostrou inexistência de lesão mucosa tanto no estômago quanto no duodeno, nada apresentando a parede anterior do bulbo que lembrasse a existência pregressa de uma úlcera. A peça media 14 centímetros na pequena curvatura e 28 centímetros na grande curvatura, apresentando apenas um ligeiro espessamento da musculatura do piloro ao nível de sua porção superior. Um corte histológico feito a êsse nível evidenciou a presença de folículos linfáticos patológicos (prof. Carmo Lordy). O decurso posoperatório decorreu sem anormalidades.

Analizemos cada um dêsses casos de per si e depois coloquemo-los em paralelo, procurando interpretá-los no que apresentam de comum.

O primeiro caso surgiu na eclosão sempre dramática de uma cólica renal esquerda, num acidente clínico passageiro e sem conseqüências imediatas. A crise então apresentada não podia se confundir com qualquer superveniência da lesão gástrica que se iniciara anos antes e que o atormentava desde que um exame radiológico, feito a dez meses, mostrara a existência de uma úlcera duodenal bem caracterizada radiològicamente. A oportunidade da intervenção decorreu da internação por causa da cólica renal esquerda. O desaparecimento do nicho ulceroso em novo exame feito às vésperas da operação não era elemento capaz de impor uma protelação, pois sabemos que a úlcera do duodeno é moléstia cíclica e certamente a lesão voltaria à atividade dentro de algum tempo, caso a ligeira deformidade do contôrno do bulbo duodenal assinalada pelo radiologista não estivesse a indicar a existência de lesão residual, não totalmente cicatrizada, impossível, pela sua pequenez, de determinar o aparecimento de uma imagem de nicho. O rigor na observância das prescrições médicas, que, como é notório, pode promover períodos longos de acalmia dos sintomas, interpretados como fazes de cicatrização temporária da úlcera, já estava cançando o paciente, apegado ao regime de ingestões a curto intervalo de tempo e ao uso diário de cêrca de dois litros de leite. Por isso tudo êle queria aproveitar-se da ocasião para ficar livre da úlcera e, conseqüentemente, da dieta que o estava aborrecendo. A operação foi, por isso tudo, ajustada e executada.

No outro caso, a última crise de uma velha úlcera datando de doze anos sobreveio após a ingestão de medicamentos conhecidos como ulcerógenos. Não se podia dizer, entretanto, que o paciente fora vítima de uma dessas úlceras agudas, que surgem sob o estímulo de

uma droga, de uma emoção forte, de uma queimadura extensa. O seu sofrimento era antigo e o diagnóstico de úlcera duodenal vinha de longe. Também não se podia dizer que a sintomatologia dependesse apenas de uma infestação parasitária do tubo digestivo. Se é certo que a verminose pode muitas vêzes simular uma úlcera duodenal pelos sinais clínicos que determina, em nosso caso, embora o paciente acusasse perturbações intestinais, um exame de fezes não mostrou a causa de êntero-colopatia crônica, vaga designação de um estado mórbido que a argúcia do clínico não havia melhor definido.

Diante do episódio recente de agudização da úlcera, caracterizada pelo nicho radiológico evidenciado em exame realizado 48 dias antes, não tivemos dúvidas em levar o paciente à mesa operatória.

Em ambos os casos, o ato cirúrgico nos trouxe a surprêsa de não evidenciar sinais de úlcera no bulbo duodenal. Em ambos havia ligeiro espessamento do músculo pilórico ao nível da pequena curvatura. O exame histológico mostrou que êsse espessamento correspondia à presença de folículos linfáticos. Não havia, porém, outros elementos que lembrassem a existência de uma úlcera.

O que mais chamou a atenção, em ambos, foi a ausência de qualquer lesão no local onde o exame radiológico mais ou menos recente tinha acusado um gritante nicho ulceroso.

O fato, duplamente concretizado, trouxe-nos à mente algumas reflexões, que podem ter seu interêsse. Demonstra, chocantemente, a capacidade de regeneração da parede do duodeno. Mesmo a formação de uma cratera ulcerosa pode desaparecer sem deixar o mínimo sinal de sua preexistência. Para se compreender tal eventualidade, devemos admitir que a lesão evidenciada pela radiografia devia ter apanhado apenas a camada mucosa do duodeno, correndo a sua profundidade por conta de edema periulceroso, capaz de emprestar à imagem a falsa interpretação de comprometimento das camadas musculares. Se estas tivessem sido atingidas, certamente um tecido fibroso de cicatrização ali estaria atestando a sua participação no processo mórbido, mesmo que sôbre êle se tivesse recomposto o revestimento mucoso, como tantas vêzes temos observado em casos de úlcera operada em fase de cicatrização ou de autópsia em cadáver de indivíduo falecido de causa alheia à úlcera.

Outra estranha conjetura que surge de tão inesperado achado é a que se pode expressar por esta pergunta: se não havia úlcera, como os pacientes apresentavam sinais clínicos referíveis à úlcera? Eis aí um enigma que não constitue novidade. Desde que tomou incremento a cirurgia gástrica, numerosos têm sido os casos levados à mesa operatória com o diagnóstico de úlcera duodenal e em que o cirurgião não encontra a lesão assinalada pelo exame radiológico, fechando o abdome sem qualquer atitude mais agressiva sôbre um estômago e duodeno que lhe pareceram indenes. Alguns cirurgiões, principalmente os que foram pioneiros nesse tipo de cirurgia, costumavam abrir o estômago ou duodeno, em busca da presumida

lesão orgânica e na maioria das vêzes a sua pesquisa se mostrava completamente infrutífera. Tais fatos têm sido registados na literatura com certa freqüência. E não têm sido mais apontados porque os insucessos geralmente não são denunciados, ficando perdidos entre os mil dissabores que todo clínico regista. Nos casos em que a gastrotomia ou a duodenotomia é feita, os sofrimentos posoperatórios são as mais das vêzes levados à conta dos inconvenientes dessa exploração cirúrgica. E quando o operador se limita a abrir e fechar o ventre, o paciente continua a sofrer os mesmos males que o afligiam antes da intervenção. É por isso que, mesmo não encontrando a lesão ulcerosa que o diagnóstico presumia, muitos cirurgiões, e entre êles nos colocamos já a muitos anos, têm por conduta realizar a ressecção se o seu programa operatório foi baseado — como deve ser — em história clínica sugestiva e em exame radiológico convincente. A essa atitude fomos conduzido pela observação de casos em que a conduta abstencionista consistiu na protelação da cura só levada a efeito, às vêzes muitos anos mais tarde, quando a lesão ulcerosa reincidente foi surpreendida em fase de atividade ou de complicação. Assim, firmado clínica e radiològicamente o diagnóstico de úlcera duodenal, a tática operatória deve ser resseccionista, mesmo que o cirurgião não veja, durante o ato cirúrgico, sinais evidentes da lesão. Muitas vêzes, nessa emergência, tivemos o confôrto de verificar na peça retirada a existência de pequena úlcera, de gastrite ulcerativa, de gastrite mamelonada, de úlcera pregressa revestida de mucosa e de outras lesões que a inspecção e mesmo a palpação do estômago não indicam ao cirurgião.

Mas há outro problema mais delicado que êsse par de casos semelhantes nos põe diante da mente. É o da correspondência dos sintomas e das lesões orgânicas. Se não encontramos úlcera, se esta desapareceu, então porque persistem os sinais clínicos de uma moléstia que devia estar curada?

Em ambos os nossos casos a história clínica era a da úlcera duodenal. Os sintomas persistiam, embora atenuados, mas a úlcera desaparecera completamente. Dêsses fatos pode-se inferir que nem sempre os sintomas decorrem exclusivamente da existência da úlcera. Poder-se-á aceitar a hipótese de que os sintomas não sejam apanágio da úlcera pròpriamente dita, mas das causas ou da causa que produz a úlcera, esta sendo apenas um episódio orgânico da moléstia. Uma tal suposição não deve causar espanto. Todo clínico está habituado a observar que muita vez o seu paciente continua sofrendo mesmo quando a radiografia acusa cicatrização ou desaparecimento completo da lesão; por outro lado, tem verificado que a cessação do sofrimento não corresponde ao desaparecimento do nicho ulceroso, que persiste em repetidas radiografias embora o paciente se sinta completamente livre dos seus padecimentos.

Essas verificações nos levam a pesquisar outros fatôres na interpretação dos sintomas clínicos. É o caso da infestação parasitária;

é o caso da hipercloridria gástrica; é o caso de crises hipoglicêmicas passageiras; é o caso das emoções repetidas condicionando uma discinésia gástrica; é o caso dos divertículos duodenais; é o caso das dispepsias reflexas por apendicopatias, colecistopatias, etc.

Os contingentes secretório e nervoso têm sido apontados como preponderantes na etiologia da úlcera, aquêle de forma primordial no consenso da generalidade dos autores, êste menos lembrado pelos mesmos. A nosso ver, na disfunção do mecanismo motor do estômago é que reside o principal fator. Não é sòmente uma hipercinesia, mas também uma discinesia de outra ordem, consistindo na perturbação das ondas peristálticas e principalmente da contração das fibras do piloro, que é capaz de agir mecânicamente sôbre determinado ponto do estômago ou do bulbo duodenal condicionando o aparecimento aí de lesão ulcerosa. Ora, se essa disfunção motora do estômago precede à formação da úlcera, ela também pode persistir nas fazes de cicatrização, determinando a persistência de sintomas mesmo quando a úlcera tenha desaparecido. São idéias que vimos acalentando e que nos aventuramos a apresentar à crítica dos que se interessam pelos assuntos da cirurgia gástrica.

Por outro lado, a persistência de sintomas subjetivos pode ter origem no fenômeno psíquico muito bem conhecido da dor fantasma dos amputados. A sensação produzida pela úlcera pode persistir por algum tempo depois de consolidada a sua cicatrização. Em indivíduos nervosos, como soem ser os ulcerosos, essa hipótese pode ser seu fundamento, como bem argumentou o dr. Clodomiro Pereira da Silva, quando discutíamos no Sanatório São Lucas o problema da presença de sintomas na ausência de lesão orgânica.

Há, ainda, outro problema relacionado com êsses determinados pela falta de correspondência entre os sintomas e a ausência da úlcera. Queremos nos referir ao que se apresenta quando o doente tem sinais clínicos de úlcera e o exame radiológico repetido não evidencia qualquer lesão orgânica. Para caracterizar tão disparatada ocorrência, inventou-se a esdrúxula expressão "ulcus sine ulcus" encobertadora, por certo, de uma ignorância que os entendidos se pejam de confessar.

Para minorar o desagrado que tal designação pode causar, alguns autores preferem considerar a lesão orgânica nada mais nada menos do que u'a manifestação local de um estado patológico geral que costumam batizar com o nome de "moléstia ulcerosa", como se êsse estado fôsse capaz de produzir úlceras em qualquer parte do organismo humano. Para tais autores, a "moléstia ulcerosa" poderia apresentar fases em que a lesão orgânica não aparece. Nessas fazes, teríamos a "ulcus sine ulcus". Para outros, a manifestação orgânica pode jamais existir: o diagnóstico funda-se na riqueza e persistência dos sintomas de úlcera, embora nem o exame radiológico nem o ato cirúrgico evidenciem a existência de úlcera, afastadas tôdas as causas extrínsecas produtoras de sintomas que se assemelhem aos da úlcera.

Encarando o problema da úlcera duodenal de uma forma geral e sintética, sem entrar no estudo das úlceras agudas, Cristemann, de La Plata, Argentina, estabelece quatro fazes da chamada "moléstia ulcerosa":

1.ª — período de hipersecreção; 2.ª — período de gastroduodenite; 3.ª — período de ulceração; 4.ª — período de complicações. Se êsse autor admite que a sintomatologia pode ser pràticamente a mesma nas três primeiras fases, então fácil será compreender a existência do ulcus sine ulcus nas duas primeiras e se a remissão da terceira faze para a anterior é conceito clássico da evolução da úlcera, com as suas temporadas de cicatrização, teríamos explicado o fato que nos causou surprêsa da inexistência de úlcera, nos dois casos por nós observados, no local onde exames radiológicos haviam anteriormente demonstrado a presença de nicho.

Eis, pois, prezados colegas, como um velho ditado que nem sempre se ajusta às contingências da clínica pode abrir-nos o caminho para as considerações que acabamos de fazer, confiando à vossa crítica idéias que talvez mereçam atenção e divulgação.

Sanatório São Lucas

Movimento Cirúrgico

O movimento de intervenções cirúrgicas realizadas pelos operadores do Sanatório São Lucas durante o primeiro semestre de 1960 foi o seguinte:

MESES	PEQUENAS	MÉDIAS	GRANDES	TOTAL
Janeiro.....	79	103	78	260
Fevereiro.....	79	81	68	228
Março.....	73	81	96	250
Abril.....	51	87	55	193
Maio.....	59	84	55	198
Junho.....	75	74	55	204
Total.....	416	510	407	1.333